Lane Medical Library
1937
STANFORD UNIVERSITY
JAN
16
1939
LIBRARY

Aus dem Pathologischen Institut Berlin-Buch.
Direktor: Professor Dr. H. E. Anders.

Über die isolierte syphilitische Entzündung der mimischen Gesichtsmuskulatur und ihre diagnostische Bedeutung.

Inaugural-Dissertation

zur

Erlangung der Doktorwürde in der Zahnheilkunde
der Medizinischen Fakultät
der Georg-August-Universität zu Göttingen

vorgelegt am 12. 4. 1937

von

Marga Schilo,
Zahnärztin
aus Eberstadt.

Göttingen 1937

Druck: Göttinger Handelsdruckerei.

Dekan: Professor Dr. med. B. Mueller.

Berichterstatter: Professor Dr. Anders, Berlin.

Mitberichterstatter: Professor Dr. G. B. Gruber, Göttingen.

Tag der mündlichen Prüfung: 23. April 1937.

Meinen Eltern.

Digitized by the Internet Archive
in 2026

https://archive.org/details/IA40154024_0159

Solange die Syphilis der alten Welt bekannt war, seit der Entdeckung Amerikas, kannte man auch die syphilitischen Muskelerkrankungen. 1728 erscheint die erste ausführliche Bearbeitung über syphilitische Muskelerkrankungen von A. Lusitanus. Er erwähnt in seiner Arbeit vor allem Gabriel Fallopia (1523—1562), der als einer der Ersten das Muskelgumma genauer beschreibt. Erst vom Jahre 1828 ab folgen wieder einige Arbeiten in der französischen Literatur. Von den französischen Autoren machte Ricord zuerst auf die interstitielle syphilitische Myositis als besondere Krankheitsform aufmerksam. Die anatomischen Kenntnisse der syphilitischen Muskelerkrankung verdanken wir größtenteils R. Virchow. Die wichtigsten Arbeiten über die Muskelsyphilis mit wertvollen casuistischen Mitteilungen sind die von I. Neumann (4,3), Bier (3), v. Bramann (3), Koehler (3), Lewin (3), Ostermeyer (3).

Die Formen der muskulären Syphilis sind:

1. Das Muskelgumma.
2. Die diffuse interstitielle Myositis.
3. Die aus Muskelgumma und diffuser Myositis kombinierte Form.
4. Die Dermatomyositis.

Das Muskelgumma ist die am häufigsten vorkommende Form der syphilitischen Muskelerkrankung und tritt meist im Tertiärstadium der Syphilis auf. Es sitzt entweder mitten im Muskel oder an den Insertionsstellen des Muskels am Knochen oder an der Sehne. Die Größe des Muskelgummas wechselt sehr. Es kann bis Straußeneigröße erreichen. Erst bei solch beträchtlicher Größe macht das Gumma Beschwerden durch Funktionsstörung, Druckwirkung auf Nerven oder Einbeziehen des Periostes in den Entzündungsbereich. Bevorzugte Lokalisationsstellen des Muskelgummas sind nach Lorenz (3): der M. sternocleidomastoideus (26 mal), die Oberschenkelmuskulatur (13 mal), die Oberarmmuskulatur (7 mal, davon 3 mal der Biceps), der Masseter (3 mal), der Pectoralis (3 mal), seltener die Bauch- und Rückenmuskulatur. Solange das Gumma nicht erweicht ist, wird es durch antiluetische Behandlung mit Jodkali, Wismuth und Salvarsan zur Resorption gebracht. Ältere Gummen hinterlassen dabei Muskelnarben.

Die diffuse interstitielle Myositis kann in verschiedenen Stadien der Syphilis auftreten, in der Mehrzahl aber erst in der

Tertiärperiode. Im Frühstadium sind es die akuten und subakuten Formen, die mit zum Teil mäßigen, zum Teil heftigeren Schmerzen einhergehen, im Spätstadium die chronischen Formen mit langsam schleichendem Verlauf und geringen oder gar keinen Schmerzen, aber infolge der Muskelverkürzung bedingten Funktionsstörungen. Die von der diffusen Myositis bevorzugten Muskeln sind der M. sphincter ani externus, M. masseter, M. temporalis, M. sternocleidomastoideus, M. pectoralis, M. deltoideus, der Biceps und die Wadenmuskulatur.

Die kombinierte Form, diffuse syphilitische Myositis und Muskelgummen, tritt als eine chronische Entzündung gewöhnlich erst in der Tertiärperiode auf. Der Verlauf ist ein langsamer mit gar keinen oder geringen Schmerzen, aber allmählich sich entwickelnder Funktionsstörung.

Bei der Dermatomyositis ist die Haut an dem entzündlichen Prozeß mitbeteiligt. Über der entzündeten Muskulatur und dem sie umgebenden Gewebe findet man ein bretthartes Oedem der Haut. Die Hautfarbe ist normal oder (nach Herrick) leicht gerötet. Allgemeinstörungen fehlen. Die Erkrankung beginnt mit schmerzhafter Anschwellung des betroffenen Teiles und führt zur Bewegungsbehinderung.

Die ersten histologischen Untersuchungen einer diffusen syphilitischen Myositis, die bei der vorliegenden Arbeit und den später ausgeführten klinischen Fällen mit im Vordergrunde steht, stammen von I. Neumann (4), der sie nach einer Sphincterotomie am M. sphincter ani extern. vornahm. Nach seinen Mitteilungen und denen anderer Autoren unterscheidet sie sich nicht von dem mikroskopischen Bilde einer unspezifischen diffusen Myositis. In der Umgebung der zunächst erweiterten Gefäße kommt es zur Infiltration mit Rundzellen. Unter der dann erfolgenden Wucherung des interstitiellen Bindegewebes schwinden allmählich die Muskelfasern, die eine starke Kernvermehrung aufweisen; als Endprodukt findet man eine diffuse Sklerose.

Ganz charakteristisch für die syphilitische Entzündung ist das mikroskopische Bild des Muskelgummas. Dieses besteht aus einem dichten Granulationsgewebe, das zum Teil fettig degeneriert, z. T. nekrotisch wird. Bei jüngeren Gummen sieht man an den Randpartien Muskelreste, welche bündelweise nach Lorenz (3) in das Gumma hineinziehen und sich daselbst verlieren. Die Muskelfasern selbst sind durch kleinzellige Infiltration auseinandergedrängt und in verschiedenen Graden atrophiert. An der Peripherie zeigen sie Kernvermehrung und Entartungsbilder.

Im Perimysium findet Zellwucherung statt und in dem noch jungen Granulationsgewebe sieht man bisweilen Epitheloidzellen; später Umwandlung in fasriges, zellarmes Bindegewebe. Auffallend sind die Gefäßveränderungen im syphilitisch entzündeten Gewebe. Vor allem an der Intima findet starke Endothelwucherung statt; gleichzeitig ist sie durch Infiltration mit lymphoiden Zellen hochgradig verdickt, sodaß es zur Lumenverengung oder vollständigen Verschluß der Gefäße, besonders der kleinen Arterien kommt.

Als auslösende Ursache der syphilitischen Muskelerkrankungen, insbesondere der syphilitischen diffusen Myositis wird nach Lorenz (3) von einigen Autoren traumatische Schädigung der befallenen Muskeln angegeben, von anderen aber entweder die nicht gestellte Diagnose einer syphilitischen Primärerkrankung oder die unzureichende Behandlung der Primäraffektion. Im ersteren Falle ist oft überhaupt nicht an die Möglichkeit einer syphilitischen Erkrankung gedacht worden, oder das klinische Bild zeigte wenig einheitliche Symptome.

Während man bisher syphilitische Muskelerkrankungen im Bereiche des Gesichts nur am Masseter, Temporalis, Buccinator und Augenmuskel kannte, konnte, soweit ich sehe, erstmalig in zwei Fällen auch die syphilitische Entzündung der mimischen Gesichtsmuskulatur, des M. orbicularis oris, von Herrn Dr Schuchardt, leitender Arzt der Kieferstation des St. Norbert Krankenhauses Berlin, beobachtet und der histologische Nachweis des syphilitischen Charakters von Herrn Prof. Dr. Anders, Direktor des Pathologischen Instituts Berlin-Buch, geführt werden. Für die Überlassung der Krankengeschichten möchte ich Herrn Dr. med. et med. dent. Schuchardt auch an dieser Stelle meinen besten Dank sagen.

In beiden Fällen war den Patienten von einer syphilitischen Infektion nichts bekannt. Erst die allmählich zunehmende Kieferklemme infolge myogener Kiefergelenkkontraktur führte die Patienten zum Arzt. Schon die Feststellung der myogenen Kiefergelenkkontraktur kann Schwierigkeiten machen und ist differential-diagnostisch abzugrenzen gegen die Aktinomykose, das Sarkom, den Echinococcus, die Tuberkulose. Liegt eine Ulceration vor, so ist auch an ein Carcinom der Wange oder an einen malignen Tumor der Parotis zu denken. Zur Unterstützung der Diagnose dienen die Probeexcision zur histologischen Untersuchung, die Seroreaktion, die aber auch bei malignen Tumoren positiv ausfallen kann, und schließlich im Zweifelsfalle die Einleitung einer antiluetischen Therapie, deren Erfolg die Diagnose

erhärtet. Zu berücksichtigen ist, das eine Lues mit einer anderen Erkrankung kombiniert sein kann.

Außer dem Masseter und Temporalis war in beiden vorliegenden Fällen auch der M. orbicularis oris erkrankt. Dies zeigte sich schon rein äußerlich dadurch, daß die Patienten die mimische Gesichtsmuskulatur in der Umgebung des Mundes vor allem beim Sprechen nicht mehr bewegten und so einen maskenhaften Gesichtsausdruck hatten. Bei gleichzeitiger Palpation von der Haut und vom Munde her fühlte man in dem Muskel, der wegen seiner Lokalisation in der Lippe besonders gut zu untersuchen ist, härtere kleine, etwa linsengroße Knötchen in einer diffusen derb entzündlichen Infiltration. Diese härteren Knötchen entsprechen wohl frischen Infiltrationsherden in dem entzündeten Muskel; denn wie die histologische Untersuchung zeigte, ist der Muskel nicht in einem gleichmäßig entwickelten Zustande der Entzündung, sondern wir finden neben noch intaktem Muskelgewebe Bezirke, in denen schon ein unspezifisches Narbengewebe als Endprodukt gebildet ist, und dazwischen auch wieder frische Infiltrationsherde mit beginnender Schädigung der benachbarten Muskelfasern. Die Unmöglichkeit für den Patienten, den Muskel physiologisch richtig zu bewegen, ist so zu erklären, daß durch den interstitiellen Entzündungsprozeß die Muskelfasern aus ihrem kontinuierlichen Zusammenhang herausgerissen worden sind, wenn zunächst auch die einzelnen Muskelfasern noch anatomisch intakt sind.

Fall I: Krankengeschichte.

Alter: 47 Jahre.

Seit ca. 2 Jahren sich verstärkendes Spannungs- und Steifheitsgefühl der linken Ober- und Unterlippe. Sprachstörungen.

Seit ca. 6 Monaten zunehmende Schwellung der linken Schläfen- und Wangengegend mit allmählich stärker werdender Kiefergelenkkontraktur und Versteifung des linken Mundwinkels. Keine Schmerzen.

Befund: Anfang Februar 1935.

Deutlich sichtbare Schwellung im Gebiet des linken Temporalis und Masseters sowie der linken Hälfte der Ober- unter Unterlippe. Die Palpation ergibt eine derbe, nicht druckschmerzhafte Infiltration der genannten Muskeln. In der Infiltration um den linken Mundwinkel herum, die sich durch Untersuchung der bewegenden Lippe in dem M. orbicularis oris lokalisieren läßt,

fühlt man mehrere härtere, etwa linsengroße Knötchen. Es besteht Kieferklemme. Bei maximaler Öffnung (1,9 cm Schneidekantendistanz) weicht die Mittellinie des Unterkiefers um die einfache Breite eines unteren Schneidezahnes nach links ab. Das Kiefergelenk erscheint frei und nur durch die bestehende Muskelkontraktion in seiner Bewegung eingeschränkt. Die Lymphdrüsen der linken Submaxillarloge sind mäßig derb infiltriert. Die Wassermannsche Reaktion ist vierfach positiv. Die Probeexcision aus dem M. orbicularis oris, die vom Munde aus vorgenommen wurde, ergibt nach Untersuchung von Prof. H. Anders eine diffuse interstitielle syphilitische Myositis.

Therapie und Verlauf.

Antiluetische Kur mit Jodkali, Wismuth und Salvarsan. Nach 6 Wochen wesentliche Besserung des Befundes. Die Infiltration des Temporalis und Masseters ist fast völlig geschwunden. Im Gebiet des erkrankten Orbicularis Oris lassen sich noch vereinzelte feste Knötchen und Stränge nachweisen. Während vor der Behandlung die Patientin nur mit größter Anstrengung den Mund bis zu 1,9 cm Schneidekantendistanz öffnen konnte, gelingt ihr dies jetzt mühelos bis zu 2,8 cm. Die Abweichung der Unterkieferlippe nach links bei maximaler Mundöffnung ist geringer als vor der Behandlung.

Epikrise.

Die syphilitische Genese einer myogenen Kiefergelenkkontraktur konnte durch Blutuntersuchung und Probeexcision gesichert werden. Die histologische Untersuchung ergab eine diffuse interstitielle syphilitische Myositis. Die Besserung des Krankheitsbildes war 6 Wochen nach Beginn der antiluetischen Kur deutlich sichtbar.

Fall II: Krankengeschichte.

Alter: 31 Jahre.

Vor 4 Jahren Abscess am rechten Unterkiefer. Luetische Infektion unbekannt. Seit 8 Wochen zunehmende Kieferklemme und „steifes“ Gefühl in der rechten Ober- und Unterlippe. Keine Schmerzen.

Befund:

Auffallende Starre der rechtsseitigen Gesichtshälfte, die besonders auch beim Sprechen auffällt. Die Lippen können nicht normal gespitzt werden. Pfeifen seit einigen Wochen unmöglich.

Geringe Schwellung der rechten Gesichtshälfte. Bei der Palpation fühlt man ein derbes nicht druckempfindliches Infiltrat der rechten Ober- und Unterlippe sowie des Masseters, der besonders an seiner Ansatzstelle am Unterkiefer verdickt erscheint. Hier geringe Druckempfindlichkeit. In der rechten Submaxillarloge fühlt man derbe, nicht schmerzhafte Drüsenschwellungen. In dem Infiltrat der Lippen fühlt man einzelne härtere bis linsengroße Knötchen. Das Kiefergelenk entspricht palpatorisch dem Befund bei einer Kiefergelenkkontraktur. Die maximale Mundöffnung beträgt 2,2 cm Schneidekantendistanz. Die Wasermannsche Reaktion ist vierfach positiv. Die Untersuchung der Probeexcision aus dem M. orbicularis oris ergibt nach dem Bericht von Prof. Anders eine diffuse interstitielle syphilitische Myositis.

Therapie:

Antiluetische Kur mit Jodkali, Wismuth und Salvarsan. Nach 4 Wochen finden sich nur noch geringe Restinfiltrate im Masseter und M. orbicularis oris. Die rechte Gesichtshälfte hat den früheren

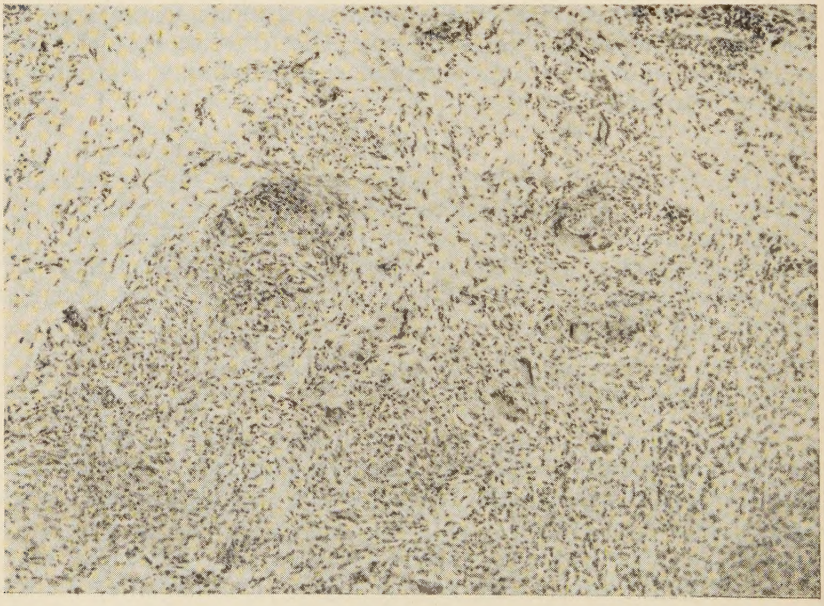

Abb. 1, Vergrößerung 95mal.

starren Ausdruck fast ganz verloren. Pfeifen wieder möglich. Die Mundöffnung ist wieder normal und beträgt maximal 3,7 cm Schneidekantendistanz.

Epikrise:

Durch Blutuntersuchung und Probeexcision wurde bei einer myogenen Kiefergelenkkontraktur Syphilis als Ursache festgestellt. Die Probeexcision bestätigte die klinische Diagnose diffuse syphilitische Myositis. Prompte Heilung nach vierwöchentlicher antiluetischer Kur.

Der nachfolgende pathohistologische Befund der diffusen syphilitischen Myositis in ihren verschiedenen Entwicklungstadien ist dargestellt an Hand von Präparaten des Falles II, der sich mit dem Fall I genau deckt.

In einem noch sehr frühen Stadium der syphilitischen Entzündung (Übersichtsbild Abb. 1, vergrößerter Ausschnitt Abb. 1a) sieht man ein junges, zellreiches Granulationsgewebe aus epitheloiden Zellen, jungen Fibroblasten und zahlreichen Lymphozyten. Darin eingestreut liegen einige Riesenzellen vom Langhans'schen

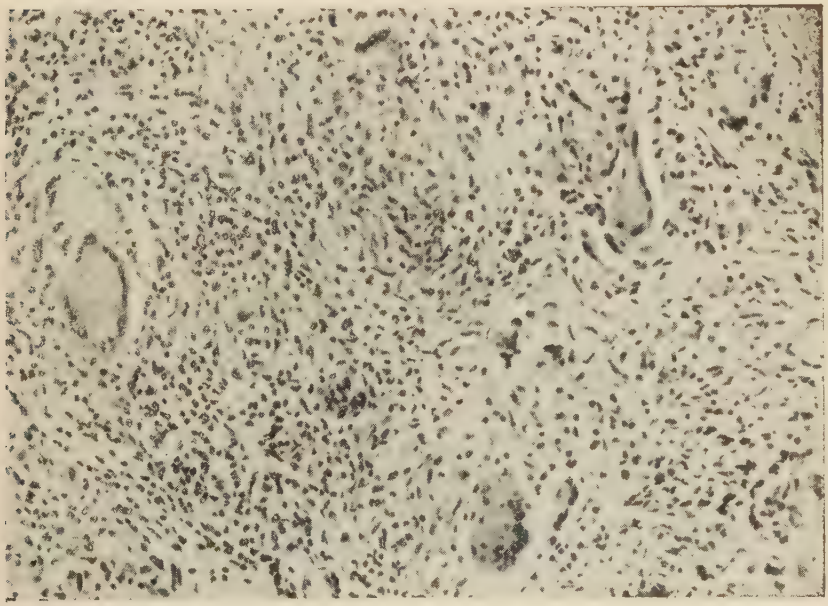

Abb. 1a, Vergrößerung 200mal.

Typus. Die bei einer syphilitischen Myositis auftretenden muskulären Riesenzellen fehlen in diesem Schnitt, sodaß der Befund in seinem zellulären Aufbau dem eines tuberkulösen Granulationsgewebes durchaus gleicht und zu differentialdiagnostischen Schwierigkeiten führen kann. Rein morphologisch ließe sich ein Unterschied feststellen: während im syphilitischen Granulationsgewebe die Anordnung der Zellen mehr regellos diffus verläuft, ist sie beim tuberkulösen Granulationsgewebe knötchenförmig lokalisiert. Auch die Färbung des Präparates auf Tuberkelbazillen, die in diesem Falle negativ verlief, kann die Diagnose sichern.

Ist die Entzündung schon weiter fortgeschritten, so sieht man, wie die Muskulatur durch den Prozeß angegriffen ist. (Übersichtsbild Abb. 2, vergrößerter Ausschnitt (Abb. 2a). Die einzelnen Fasern sind stark verschmälert. Dabei ist es auch zu einer Kontinuitätstrennung der muskulären Fasersysteme gekommen durch das neugebildete Gewebe, in welchem Epitheloidzellen und Fibroblasten schon weitgehendst verschwunden sind. Dieses

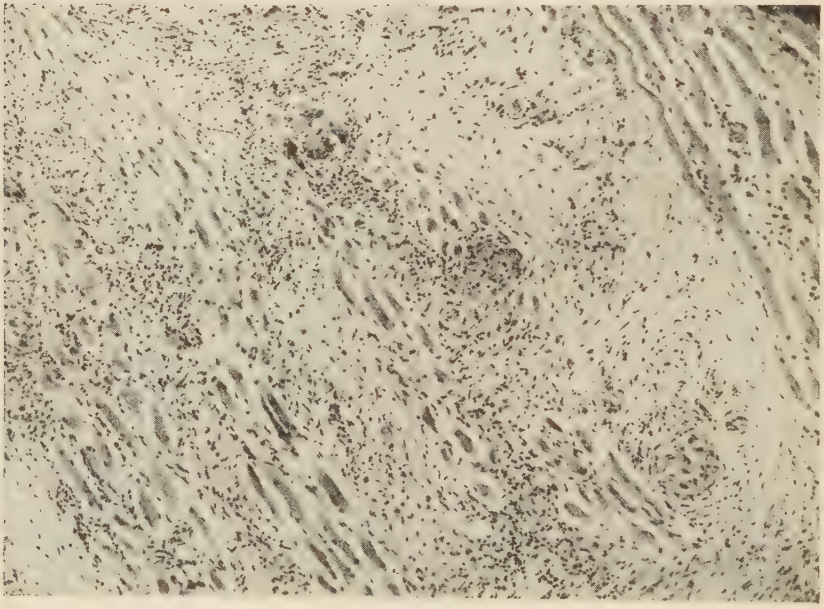

Abb. 2, Vergrößerung 95mal.

junge, noch etwas ödematöse und lymphozytär infiltrierte Narbengewebe drängt die Muskelfaserzüge sowohl in ihrer Längsrichtung auseinander als daß es sie auch quer durchbricht. Die auf den Abbildungen erkennbaren Riesenzellen sind die für die syphilitische Myositis charakteristischen muskulären Riesenzellen.

Schließlich schmelzen im weiteren Entzündungsprozeß die Muskelfasern völlig ein und an ihre Stelle tritt ein Narbengewebe, das, zunächst noch zellreich, sich allmählig faserig ausdifferenziert. Abbildung 3 zeigt solch ein narbiges Verödungsfeld: in einem

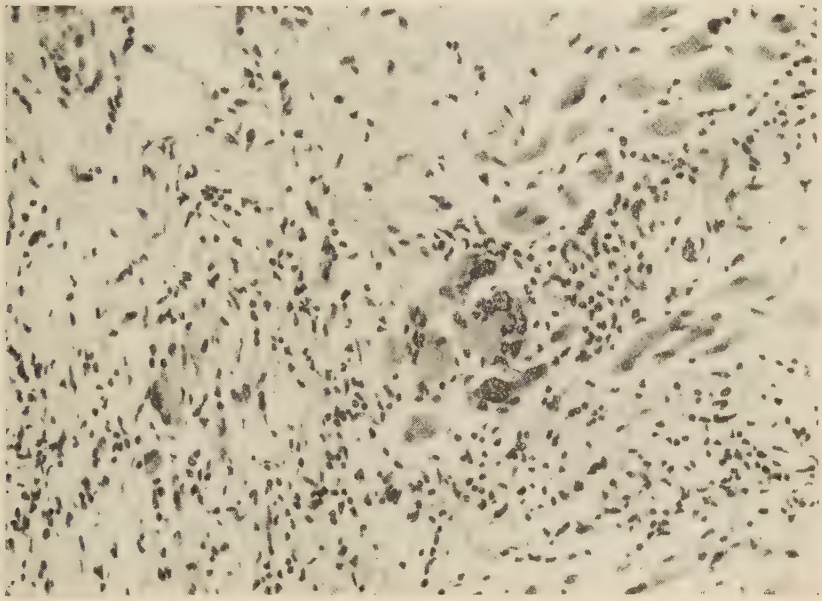

Abb. 2a, Vergrößerung 200 mal.

kollagenen Fasersystem sind diffus noch Rundzellinfiltrate eingestreut. Die Bruchstücke elastischer Fasersysteme eines Gefäßes sind wahrscheinlich durch Aufsplitterung der elastischen Systeme der Media bei dem syphilitischen Entzündungsprozeß entstanden. So sieht man auf der gleichen Abbildung auch den tangentialen Querschnitt eines durch eine syphilitische Endangitis verschlossenen Gefäßes.

Abbildung 4 zeigt ein ausdifferenziertes Narbengewebe, in

welchem aus dem entzündlichen Zerstörungsprozeß übrig gebliebene Muskelfasergruppen im Längs- und Querschnitt in atypischer Weise liegen. Es ist also zu einer Dissoziation des spezifischen Muskelparenchyms gekommen. Diese morphologisch anscheinend noch intakten Muskelfasern werden aber einer weiteren sekundären Atrophie verfallen, da sie aus ihrem korrelativen Zusammenhange herausgerissen worden sind und eine funktionelle Beanspruchung nicht mehr erfahren.



Abb. 3, combin. v. Gieson-Elastikafärb.

Im anotomischen Sinne ist die diffuse syphilitische Myositis als geheilt anzusehen, wenn in dem durch den Entzündungsprozeß zerstörten Muskel, dessen Muskelfaserreste noch einer weiteren Atrophie anheimfallen, ein fibrossklerotisches Narbengewebe entstanden ist.

Aus dem Verlauf der Erkrankung geht hervor, wie sehr es von Bedeutung ist, die Diagnose so früh wie möglich zu stellen und eine Therapie der syphilitischen Erkrankung durchzuführen. Nach der Darstellung des pathohistologischen Befundes sieht man,

in wie weitem Maße die muskulären Elemente geschädigt werden und daß selbst nach Ausheilung der Erkrankung die durch den entzündlichen Prozeß schon angegriffenen Muskelfasern einer sekundären Atrophie verfallen, da sie, aus dem Muskelsystem herausgerissen, nicht mehr funktionstüchtig sind. Je früher die Diagnose gestellt und je eher eine Therapie veranlaßt wird, um so mehr ist es möglich, funktionstüchtiges Muskelgewebe zu er-

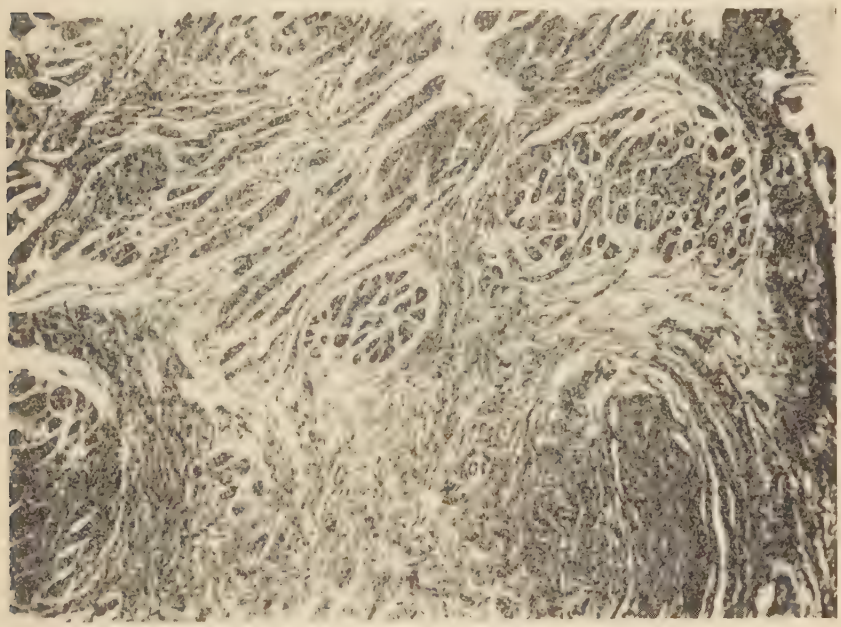

Abb. 4.

halten. Wird die Diagnose aus Unkenntnis der klinischen Symptome zu spät gestellt, so ist zu erwarten, daß das gesamte Muskelfasersystem des befallenen Muskels geschädigt und vor einer weiteren Atrophie trotz antiluetischer Behandlung nicht zu bewahren ist. Handelt es sich wie hier um den M. orbicularis oris, so wird der Patient auch nach Ausheilung der Erkrankung jenen starren, maskenhaften Gesichtsausdruck beibehalten, der ihn schon nach außen hin zum Syphilitiker stempelt. Abgesehen von dieser lokalen Schädigung liegt die Bedeutung der richtig und frühzeitig gestellten Diagnose einer syphilitischen Erkrankung auch

darin, zu verhindern, daß noch andere Organe von dem syphilitischen Prozeß betroffen werden.

Für die syphilitische diffuse Myositis der mimischen Gesichtsmuskulatur in der Umgebung des Mundes, des M.orbicularis oris, hebe ich noch einmal als prägnanteste klinische Symptome hervor:

1. Der durch die Unbeweglichkeit des Lippenmuskels begründete starre, maskenhafte Gesichtsausdruck.
2. Die von der Haut und vom Munde her gleichzeitige Palpation des Lippenmuskels, die härtere kleine, etwa linsengroße Knötchen in einem derb entzündlichen Infiltrat ergibt.

Zur Unterstützung der Diagnose dienen dann der histologische Befund einer Probexcision, die Seroreaktion und schließlich wird im Zweifelsfalle durch die eingeleitete Therapie die Diagnose ex juvantibus gestellt werden.

Die Kenntnis dieses Krankheitsbildes ist von großer Wichtigkeit sowohl für den praktischen Arzt als auch für den Zahnarzt, der hier in den beiden mitgeteilten Fällen als Erster Gelegenheit hatte, auf diese typische Krankheitsform aufmerksam zu werden, um bei dem Patienten sofort eine Behandlung dieser Erkrankung zu veranlassen.

Herrn Professor Dr. Anders danke ich herzlich für seine Hilfe und Mühe. Für die zur Arbeit notwendigen Unterlagen sowie für die mir zur Verfügung gestellten Präparate bin ich ihm zu hohem Danke verpflichtet.

Schrifttum.

1. Handbuch der Geschichte der Medizin von Neuburger und Pagel. 13. Lieferung, III. Band: Iwan Bloch: Geschichte der Hautkrankheiten in der neueren Zeit.

2. Handbuch der speziellen Pathologischen Anatomie und Histologie herausgegeben von F. Henke und O. Lubarsch. IX. Band, 1. Teil: Knochen, Muskeln, Sehnen, Sehnenscheiden, Schleimbeutel.

3. Nothnagel, Spezielle Pathologie und Therapie. XI. Band, III. Teil, 1. Abteilung, 1898. Lorenz: Muskelerkrankungen.

4. Vierteljahresschrift für Dermatologie und Syphilis, XV. Jahrgang, Wien 1888. I. Neumann: Beitrag zur Kenntnis der Myositis syphilitica.

5. Krankengeschichten der Kieferstation des St. Norbert-Krankenhauses, Berlin.

Lebenslauf.

Am 6. Juli 1904 bin ich als Tochter des jetzt verstorbenen Oberstudienrates Wilhelm Schilo in Eberstadt bei Darmstadt geboren. 1912 wurde ich in die Gemeindeschule zu Steglitz eingeschult. 1913—1922 besuchte ich das Kaiserin Auguste Viktoria-Lyzeum, wo ich 1922 die Obersekundareife erhielt. 1932 machte ich dann nach zweijährigem Schulbesuch der Goethe-Schule (Oberlyzeum) zu Berlin-Lichterfelde das Abiturium.

Um Zahnheilkunde zu studieren, ging ich im ersten Semester 1932 nach Rostock. In Göttingen setzte ich dann das Studium fort und machte hier im Herbst 1933 das zahnärztliche Physikum. Während des zweiten klinischen Semesters besuchte ich die Bayerische Julius-Maximilians Universität in Würzburg. Im dritten klinischen Semester studierte ich wieder in Göttingen und bestand hier nach dem 8. Studiensemester am 25. Juni 1936 vor dem Prüfungsausschuß das zahnärztliche Staatsexamen.